Stomatocytoses Héréditaires à Cellules Deshydratées

Hereditary Xerocytosis

Les stomatocytoses héréditaires à cellules déshydratées ou xérocytoses héréditaires sont des pathologies hémolytiques dominantes secondaires à des mutations «gain de fonction» du mécanotransducteur PIEZO1 (dans la majorité des cas), ou du canal Gardos. Sur le plan clinique, la forme typique (mutation PIEZO1) se caractérise par une hémolyse tissulaire chronique, souvent compensée, à laquelle s'associe inconstamment un risque d'œdème périnatal parfois sévère mais qui régresse dans les premiers mois de vie, un risque de surcharge martiale indépendamment de toute transfusion, une hyperkaliémie artéfactuelle, et enfin contre-indication à la splénectomie qui est peu efficace et surtout dangereuse par le risque majeur de thromboses qu'elle induit. Le diagnostic, en plus des antécédents familiaux et du tableau clinique et biologique, est porté sur l'analyse ektacytométrique et aujourd'hui a biologie moléculaire.

Hereditary stomatocytosis are dominant hemolytic diseases related to red cell dehydration secondary to gain of function mutations in the mechanotransductor PIEZO1 (most cases) or Gardos-encoding genes. In the typical form (related to PIEZO1 mutations), clinical and biological features include compensated hemolysis, associated inconstantly with perinatal edema (that may be severe but disappear in most cases in the first year of life), iron overload, pseudo- hyperkalemia, and contra indication of splenectomy, inefficient and deleterious since it leads to severe thrombotic complications. Diagnosis is based on familial history, clinical and biological features, ektacytometry and genetic testing.

Auteurs

Catherine BADENS
Biologiste, PU-PH.

Expertise :
pathologies héréditaires du Globule Rouge.

Correspondance :
service de génétique médicale, Hôpital d'enfants de la Timone, 264 rue Saint Pierre, 13385. Marseille.
catherine.badens@ap-hm.fr

Co-auteurs :
Véronique PICARD, Loïc GARÇON.

Liens d'intérêts :
les auteurs déclarent ne pas avoir de liens d'intérêts.

Mots clés

HÉMOLYSE, THROMBOSE, OEDÈMES PÉRINATAUX, SURCHARGE EN FER, PIEZO1, GARDOS.

Key words

HEMOLYSIS, THROMBOSIS, PERINATAL EDEMA, IRON OVERLOAD, PIEZO1, GARDOS.

Introduction

Parmi toutes les anomalies génétiques qui concernent la membrane du globule rouge (GR), celles qui sont responsables des stomatocytoses héréditaires sont les plus récemment caractérisées sur le plan moléculaire, en particulier les formes résultant d'une déshydratation des GR. Pourtant, ce ne sont pas les plus rares mais elles ont été longtemps sous-diagnostiquées d'une part parce que les tableaux cliniques sont très modérés la plupart du temps mais aussi parce les tests phénotypiques courants ne permettent pas de les identifier facilement.

Physiopathologie et génétique

Les formes de stomatocytoses avec GR hyper-hydratés sont rarissimes et résultent de mutations dans des gènes codant pour des transporteurs localisés dans la membrane du GR : chronologiquement, c'est initialement la protéine Bande 3 aussi appelée Antigène de groupe Diego qui a été impliquée la première fois dans la stomatocytose puis la Glycoprotéine associée au Rhésus, RhAG, et enfin le transporteur GLUT1 dans une forme syndromique associant une anémie hémolytique avec des troubles neurologiques sévères[1]. Tous ces transporteurs, une fois mutés, deviennent perméables au Na^+ et au K^+, avec une augmentation du Na^+ intracellulaire très importante qui conduit à une entrée d'eau inappropriée et une hyperhydratation des GR. Deux formes particulières et rares de stomatocytoses sont décrites dans lesquels les anomalies des échanges ioniques se manifestent surtout *ex vivo* : les cryohydrocytoses, dues à des mutations particulières de la protéine Bande 3 et dans lesquelles l'hyperhydratation n'est observée qu'à des températures inférieures à 37°, et les pseudo-hyperkaliémies familiales qui sont dues à des mutations du gène *ABCB6* codant un transporteur ubiquitaire ATP-dépendant et dans lesquelles on observe une augmentation artéfactuelle du K^+ plasmatique dans les prélèvements sanguins stockés à température ambiante[2].

Les stomatocytoses avec GR deshydratés sont causées par des anomalies de canaux ioniques ubiquitaires mais dont le rôle dans le GR est particulièrement important pour la régulation du contenu hydrique et par conséquent du volume du GR[3]. Le premier canal, PIEZO1, est un canal cationique mécanosensible. Son ouverture est stimulée par un stress mécanique et permet aux cations de pénétrer dans le GR, ce qui conduit à une augmentation transitoire de la concentration intracellulaire en $Ca2^+$. Ce $Ca2^+$ est alors capable d'activer un second canal, le canal Gardos, K^+ spécifique qui produira, une fois activé, une sortie transitoire de K^+ et d'eau et donc une déshydratation érythrocytaire (**figure 1**). Les stomatocytoses avec GR déshydratés aussi appelées xérocytoses héréditaires (XH) sont dues à des mutations faux-sens le plus souvent de l'un de ces 2 canaux entrainant soit une diminution de leur seuil d'activation soit un retard du retour à l'équilibre. Dans tous les cas, il en résulte une augmentation de l'efflux de K^+ et d'eau et une déshydratation du GR. D'après les récentes descriptions cliniques, les formes dues aux mutations du canal

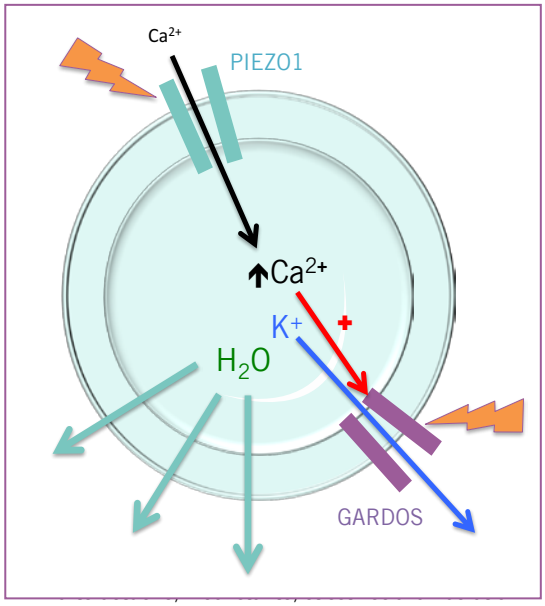

Figure 1 : mécanisme physiopathologique de la déshydratation érythrocytaire au cours de la XH:

la déshydratation érythrocytaire est liée à une activation du canal Ca2+-dépendant Gardos, responsable d'un efflux potassique et d'une sortie d'eau. Cette activation est soit liée à une mutation gain de fonction de ce canal, soit est secondaire à une augmentation de la concentration intra érythrocytaire de Ca2+ en cas de mutation gain de fonction de PIEZO1; d'après Caulier A et al [3].

du K^+ intra érythrocytaire à température ambiante dans le tube de prélèvement. Un contrôle de la kaliémie immédiatement après le prélèvement permet de corriger cet artéfact.

- L'hyperferritinémie est variable ; liée en partie à l'hémolyse, mais elle fait très probablement intervenir d'autres mécanismes puisque son incidence est beaucoup plus forte que dans les autres causes d'hémolyse membranaire, comme la sphérocytose héréditaire. Elle est inconstante, pourrait être aggravée par des mutations HFE associées ou d'autres modificateurs phénotypiques. La surcharge en fer s'installe progressivement avec le temps, avec une corrélation imparfaite entre le taux de ferritine et la concentration tissulaire évaluée par IRM. Cette surcharge martiale peut être révélatrice, et doit être prise en charge par traitement chélateur ou saignées selon le taux d'hémoglobine.
- Les œdèmes périnataux sont inconstants, et d'intensité très variable. Ils apparaissent habituellement à partir du second trimestre de grossesse. Dans certains cas, ils peuvent justifier dans les formes les plus expressives, des ponctions évacuatrices *in utero* ou dans les premières semaines de vie. Ces œdèmes et épanchements sont inconstamment associées à une anémie fœtale, et sont probablement plus en rapport avec une anomalie du système lymphatique, comme en atteste la fréquence des ascites chyleuses et la description récente de mutations « perte de fonction » de *PIEZO1* dans certains cas de dysplasie lymphatique congénitale. En dehors de rares formes particulièrement sévères avec mort fœtale ou après la naissance, l'évolution est favorable avec résolution des épanchements au cours de la première année de vie. Ces œdèmes périnataux justifient une surveillance rapprochée de toute grossesse si un des deux parents est atteint, en maternité de niveau III avec échographie mensuelle.
- Dès 1996, était décrit un risque thrombotique majeur chez les patients atteints de stomatocytose après splénectomie, ce qui a été confirmé depuis par d'autres publications[7]. Il ne semble pas y avoir de sur risque de thrombose avant splénectomie. Par contre, la splénectomie entraine dans tous les cas décrits un risque thrombotique artériel et veineux majeur, avec notamment une grande fréquence de thromboses portales (données personnelles). La splénectomie, de plus, est d'une efficacité très partielle sur l'hémolyse et doit donc être contre-indiquée dans les stomatocytoses.

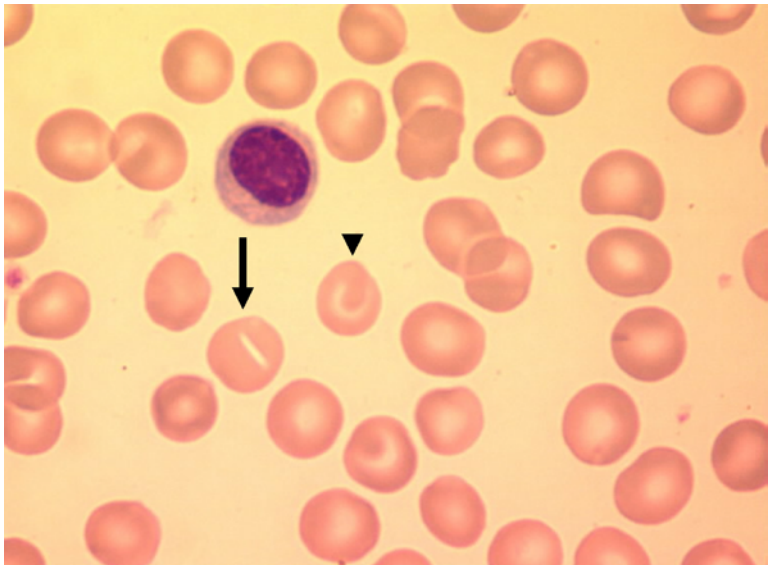

Figure 2 : frottis sanguin après coloration au MGG d'un patient avec XH .

Les stomatocytes (globule rouge dont la clarté centrale est en forme de « bouche » (flèches) sont présents, souvent peu nombreux. Ils peuvent être absents dans les formes liées à des mutations du canal Gardos.

Diagnostic biologique

Le diagnostic de XH est rendu difficile par le manque de tests phénotypiques simples et facilement accessibles. Devant un tableau d'hémolyse chronique, l'histoire familiale (transmission dominante), un tableau d'hémolyse compensée discrètement macrocytaire avec signes de déshydratation érythrocytaire (notamment une CCMH haute, >360 g/L), l'aspect du frottis sanguin (mais les stomatocytes sont en général peu nombreux, **figure 2**), et la négativité des autres explorations (notamment élimination des autres causes membranaires, au premier rang desquelles la sphérocytose héréditaire, par un test EMA normal) doit faire évoquer le diagnostic. C'est l'ektacytométrie en gradient osmolaire qui objective dans la plupart des cas une courbe typique de XH, avec déviation globale gauche (**figure 3**). La biologie moléculaire permet alors de confirmer le diagnostic en objectivant une mutation *PIEZO1*. À noter une grande hétérogénéité génétique des formes *PIEZO1* mutées, il faut donc insister sur l'importance du tableau clinique et des tests phénotypiques (et notamment de l'ektacytométrie) pour interprétation un variant *PIEZO1* non antérieurement décrit avant de porter le diagnostic de XH.

Corrélation génotype-phénotype

Même si le nombre de familles présentant une XH avec mutation de *KCNN4*, codant le canal Gardos, est encore limité, il semble que leur phénotype diffère de celui des formes classiques liées à des mutations *PIEZO* qui correspondent au tableau clinique décrit ci-dessus. L'anémie est plus marquée dans les XH avec mutation *KCNN4*. Les signes de déshydratation

manquent, avec le plus souvent une CCMH normale, une courbe d'ektacytométrie subnormale et la présence de rares ou même l'absence de stomatocytes sur le frottis sanguin. Si le risque de surcharge martiale existe/est important dans ces formes, la survenue d'œdèmes périnataux et de thromboses post-splénectomie ont été jusqu'ici essentiellement décrites dans les formes liées à *PIEZO1*. Le diagnostic des formes mutées *KCNN4* est donc particulièrement difficile devant l'absence de test phénotypique simple, et c'est la biologie moléculaire qui doit être proposée dans l'enquête d'une hémolyse dominante qui n'a pas fait la preuve de son étiologie. L'avènement du NGS, qui permettra de séquencer les gènes impliqués dans les pathologies constitutionnelles érythrocytaires, aura dans ce diagnostic une place de choix dans les années à venir.

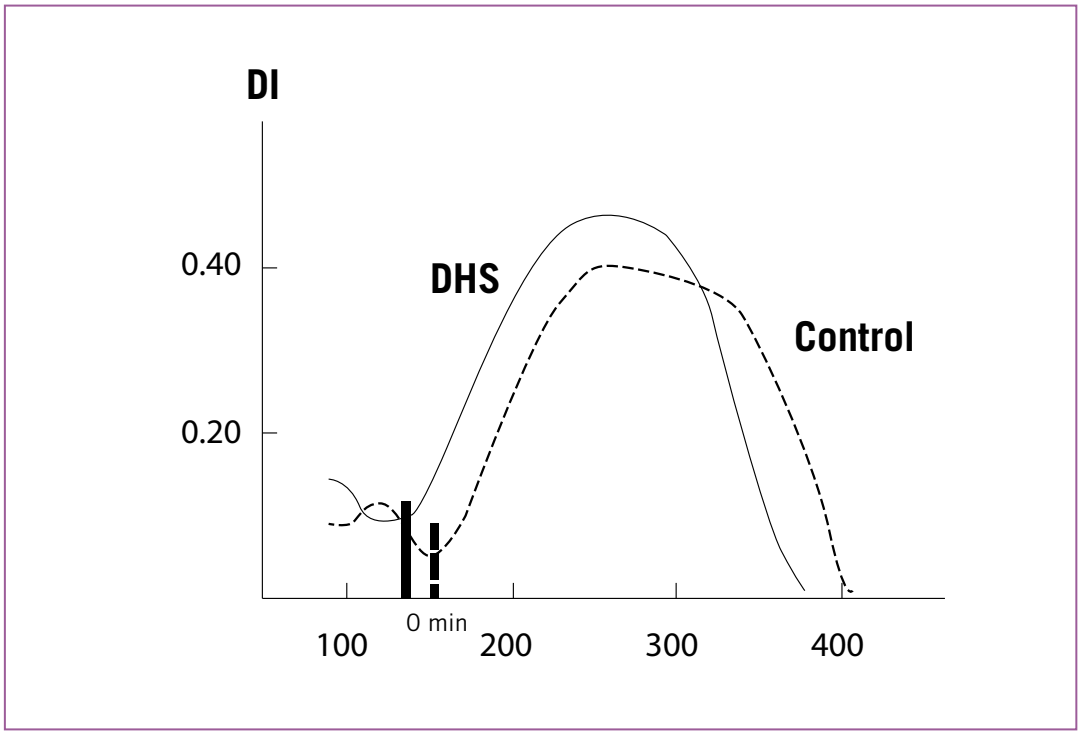

Figure 3 : aspect ektacytométrique typique objectivant un décalage de la courbe vers la gauche, observé dans la quasi-totalité des XH avec mutation *PIEZO1*, mais absent dans les formes secondaires à des mutations Gardos.

Ce qu'il faut retenir

Les stomatocytoses héréditaires les plus fréquentes sont caractérisées par :

- une hémolyse dominante, souvent compensée, avec hyperferritinémie ;
- un risque d'œdèmes périnataux justifiant une surveillance échographique stricte des grossesses ;
- la contre-indication de la splénectomie, inefficace et exposant à un risque majeur de thrombose, notamment portale ;
- ce diagnostic est à éliminer par ektacytométrie + analyse génétique devant toute hémolyse non étiquetée si une splénectomie est envisagée.

Références

1. **Gallagher PG**. *Disorders of erythrocyte hydration. Blood 2017;130(25):2699–2708.*

2. **Andolfo I, Russo R, Gambale A, Iolascon A**. *New insights on hereditary erythrocyte membrane defects. Haematologica 2016;101(11):1284–1294.*

3. **Caulier A, Rapetti-Mauss R, Guizouarn H et al**. *Primary red cell hydration disorders: Pathogenesis and diagnosis. Int J Lab Hematol 2018;40 Suppl 168–73.*

4. **Zarychanski R, Schulz VP, Houston BL, et al**. *Mutations in the mechanotransduction protein PIEZO1 are associated with hereditary xerocytosis. Blood 2012;120(9):1908–1915.*

5. **Rapetti-Mauss R, Lacoste C, Picard V, et al**. *A mutation in the Gardos channel is associated with hereditary xerocytosis. Blood 2015;126(11):1273–1280.*

6. **Grootenboer S, Schischmanoff PO, Laurendeau I, et al**. *Pleiotropic syndrome of dehydrated hereditary stomatocytosis, pseudohyperkalemia, and perinatal edema maps to 16q23-q24. Blood 2000;96(7):2599–2605.*

7. **Stewart GW, Amess JA, Eber SW, et al**. *Thrombo-embolic disease after splenectomy for hereditary stomatocytosis. Br J Haematol 1996;93(2):303–310.*